

FUNDAÇÃO EDUCACIONAL "MANOEL GUEDES"



Reabilitação Oral
ORTODONTIA E ORTOPEDIA
FUNCIONAL

Habilitação Profissional de
Técnico em Saúde Bucal

TATUÍ
Módulo III

Tatuí – 2018

Sumário

1. INTRODUÇÃO	1
1.1 Europa	1
1.2 Estados Unidos da América	2
2. NOÇÕES DE ORTODONTIA	2
3. PRINCÍPIOS BIOLÓGICOS	5
4. MOVIMENTAÇÃO ORTODÔNTICA	6
5. TIPOS DE APARELHOS	7
6. APARELHOS REMOVÍVEIS	7
7. ORTOPEDIA FUNCIONAL DOS MAXILARES OU ORTOPEDIA FACIAL	9
7.1 Aparelhos ortopédicos	9
7.2 Aparelhos fixos	10
7.3 Aparelho Fixo Corretivo	12
7.4 Fios ortodônticos	14
8. INSTRUMENTAÇÃO EM ORTODONTIA	15
8.1 Alicates e dobradura	15
8.2 Soldagem	16
8.4 Moldagens ortopédicas	17
8.5 Separação de dentes	17
8.6 Adaptação e cimentação de bandas	17
8.7 Colagem direta de braquetes	18
8.8 Amarrações e elásticos	19
8.9 Remoção da aparatologia	19
9. DOCUMENTAÇÃO ORTODÔNTICA	20
9.1 Fotos extrabucais de frente e de perfil	20
9.2 Fotos intrabucais	20
9.3 Radiografias extrabucais	21
9.4 Radiografias intrabucais	21
9.5 Modelos ortodônticos	22
REFERÊNCIAS BIBLIOGRÁFICAS:	23

TATUÍ

ORTODONTIA E ORTOPEDIA FUNCIONAL

1. INTRODUÇÃO

História da Ortodontia e Ortopedia Funcional na Europa e Estados Unidos.

É consideravelmente difícil precisar a data do início de determinada ciência, tendo em vista que os resultados são provenientes da forma mais arcaica de produção de conhecimento: a tentativa – método do “acerto e erro”. Com a Ortodontia e Ortopedia não poderia ser diferente.

Até pouco antes do final do século XIX, pouco havia sido sistematizado a respeito de diagnósticos e planos de tratamento ortodôntico, muito embora os registros de ensaios científicos com resultados um tanto quanto empíricos são datados de épocas antigas.

1.1 Europa


O francês Pierre Fauchard, já em 1728, descreve as irregularidades nas posições dos dentes nas arcadas.

Em 1746, M. Bunon sugere um estudo das possíveis causas da falta de espaço nas arcadas. O primeiro livro de Ortodontia em língua alemã foi publicado em 1836, por F. C. Kneisel, em Berlim.

Na Inglaterra, Quimby (1844), foi o pioneiro para uma série de outros pesquisadores como: Rix, Ballard, Hovell, entre outros.

O inglês J. F. Coyer publicou, em 1900, um trabalho muito importante sobre Ortodontia.

Não podemos deixar de citar a influência que os europeus sofriam de Eduard Hartley Angle, americano que fundara nos Estados Unidos a primeira “Escola Ortodôntica”.



Eduard Hartley Angle

Muitos outros nomes merecem destaque, mas o que devemos sempre associar quando nos retratamos à Europa é a influência das dificuldades enfrentadas após as grandes guerras.

Na época, havia problemas de importação de minérios, fazendo com que os pesquisadores buscassem meios alternativos, desenvolvendo em maior escala a Ortopedia Funcional dos Maxilares, utilizando aparelhos com menor quantidade de fios e maior quantidade de materiais não metálicos. Na Alemanha, em 1935, devemos lembrar que foi proibido o emprego do ouro e outros metais preciosos em Ortodontia.

Podemos dizer que alguma sistematização foi obtida com a contribuição de Simon (Berlim); Rudolf Schawrz (Basel), Korkhaus (Bonn) e Coster (Bruxelas).

A análise telerradiográfica foi introduzida na Ortopedia funcional dos Maxilares em 1931, por Hofrath (Düsseldorf).

Com tantos nomes importantes, devemos salientar que os primeiros especialistas na área surgiram por volta de 1936, muito embora todos os pesquisadores citados tenham sido de fundamental importância para o avanço desta ciência.

1.2 Estados Unidos da América

O primeiro curso para dentistas ocorreu de 1823 a 1825, em Maryland, ministrado por Horace Heyden. Até então, a profissão era exercida, na sua maioria, por pessoas com habilidades manuais como: joalheiros, ferreiros, barbeiros, etc. ou praticantes de Medicina sem preparo para a Odontologia.

Em 1834 foi fundada a sociedade dos Cirurgiões Dentistas de Nova York, e em 1859, a Associação Dentária Americana - ADA (American Dental Association).


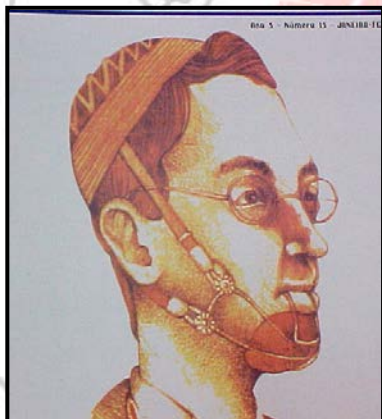
A introdução de técnicas para a correção das irregularidades dentárias ocorreu em 1839, por B. A. Rodrigues.

Em 1845, William Rogers publicou o primeiro dicionário de termos ortodônticos. Nesta mesma época, a palavra Ortodontia começou a ser utilizada para definir “tratamento das deformidades congênitas e acidentais da boca”.

Chapin Harris, em 1842, descreve e exemplifica a mecânica do fechamento de espaços, o que seria o primeiro tratamento com extração de pré-molares.

Juntamente com ele, podemos citar os nomes de: Talbot, Ferrar, Mortiner, Brown, Delabarre, Fox, Hunter e Hurlock.

Um nome de grande importância é Norman Kingsley, que em 1860, introduziu a ancoragem occipital (arcos extrabucais com tração no alto da cabeça). Suas pesquisas serviram de base para Case, Baker e Hawley.



Em 1901, surge a Sociedade Americana de Ortodontistas, mais tarde Associação Americana de Ortodontistas, que possui hoje milhares de filiados em todo o mundo.

Destaque especial deverá sempre ser dado ao nome de Edward Hartley Angle (1855-1930), o qual elevou consideravelmente o nome da especialidade perante o meio científico e clínico. Ele fundou a primeira escola oficial de Ortodontia “Escola Angle de Ortodontia” em Saint Louis, Missouri. Formado em Medicina e Odontologia, buscava um ideal de Oclusão e estética facial inspirado nos padrões gregos, simbolizado pela figura facial de Apolo Belvedere.

Angle sempre sonhou com a Ortodontia se transformando na primeira especialidade da Odontologia, e ao redor de 1925 foi instituído o primeiro curso de graduação em Ortodontia.

2. NOÇÕES DE ORTODONTIA

Ortodontia e Ortopedia Funcional ou Facial são especialidades que se preocupam com a diminuição dos efeitos decorrentes de alterações dentárias e/ou dos ossos maxilares. Tão importante quanto corrigir um problema é preveni-lo, identificá-lo, interceptá-lo e pesquisar suas origens.

As causas das mal oclusões são diversas, mas genericamente podemos dividir em:

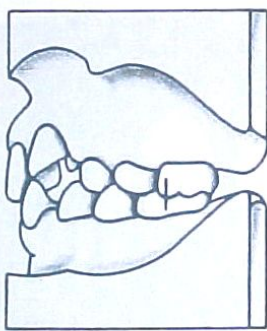
- Ambientais: dependem das interações com o meio externo, como por exemplo, hábitos de sucção de dedo ou chupeta. Até mesmo a poluição de grandes centros urbanos influencia na qualidade do ar e altera o padrão de respiração.
- Hereditárias: dependem das predisposições genéticas provenientes de herança familiar.

As maloclusões podem se dividir em relação à abrangência em:

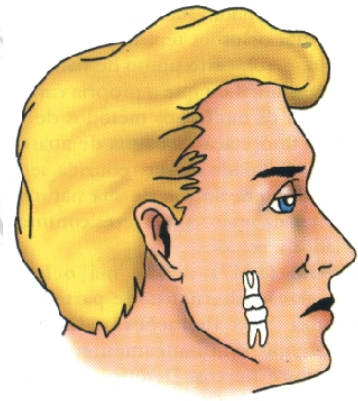
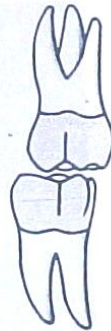- Dentárias: quando acometem intra ou interarcos, superior ou inferior.
- Esqueléticas: quando acometem as bases ósseas superior e/ou inferior, bem como suas relações com dentes e estruturas cranianas.

De acordo com Angle, elas se dividem da seguinte maneira:

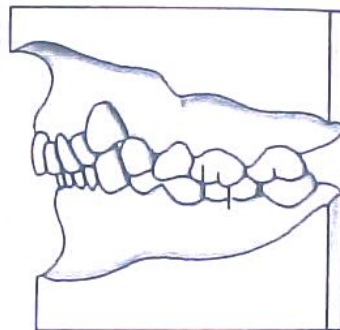
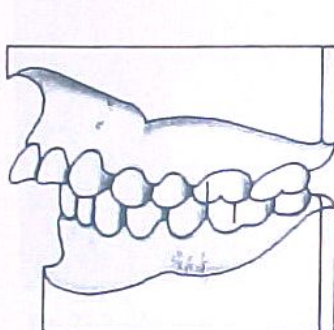
- Classe I: onde as bases ósseas estão bem relacionadas entre si e com as estruturas cranianas, porém temos a presença de alterações nas posições dentárias.



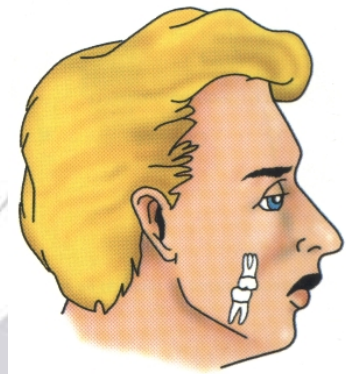
Classe I típica



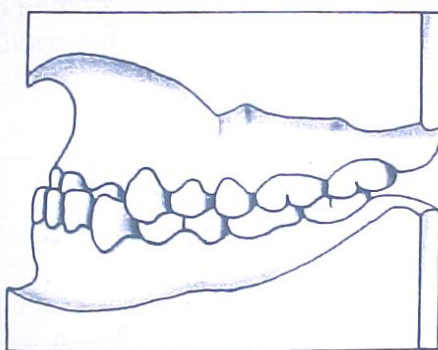
- Classe II: onde temos uma relação desarmônica entre as bases ósseas e os dentes a elas relacionados, onde a base superior (maxila) se posiciona à frente da base inferior (mandíbula).



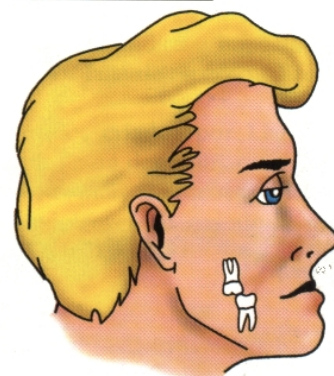
Classe II de Angle



- Classe III: onde temos uma relação desarmônica entre as bases ósseas e os dentes a elas relacionados, onde a base inferior (mandíbula) se posiciona à frente da base superior (maxila).



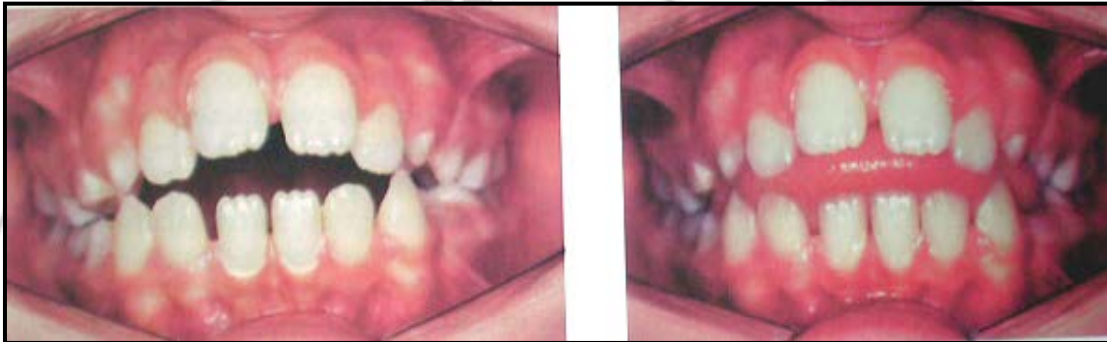
Classe III de Angle



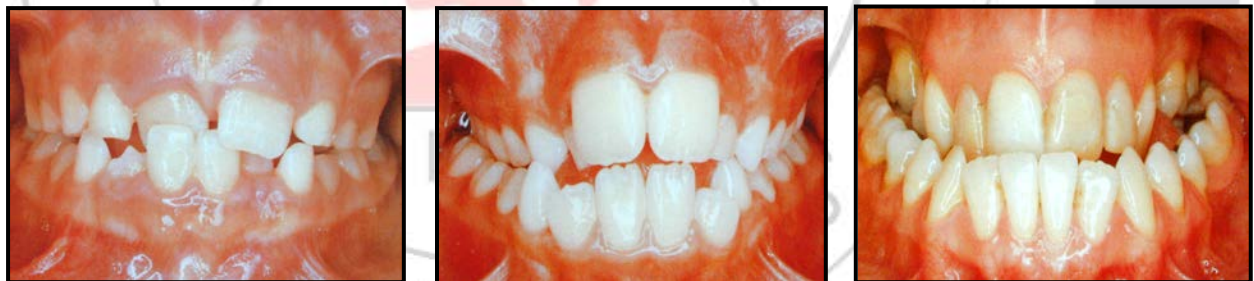Numa malocclusão Classe I, a cúspide mesiovestibular do primeiro molar permanente superior oclui entre as cúspides mesiovestibular e mediana do primeiro molar permanente inferior, e o canino superior oclui entre canino inferior e primeiro pré-molar inferior nos lados respectivos. As relações de distocclusão e mesioclusão, considerando como base o primeiro molar permanente superior, são verdadeiras para as Classes II e III.

Ainda podemos descrever alguns tipos mais comuns de mal oclusões facilmente detectadas clinicamente:

- Mordida aberta: onde os dentes das arcadas superior e inferior não tocam em determinadas regiões.



- Mordida cruzada: quando a relação transversal/anteroposterior dos dentes está comprometida, podendo ser anterior ou posterior.

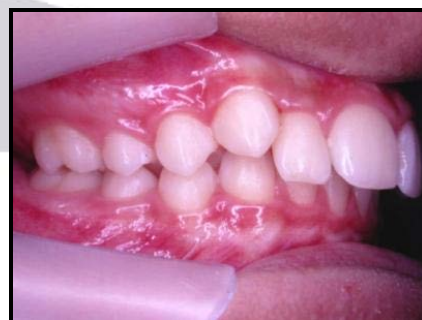
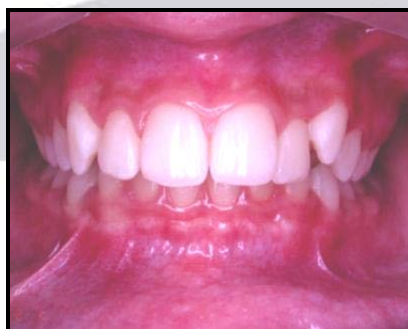
Anterior

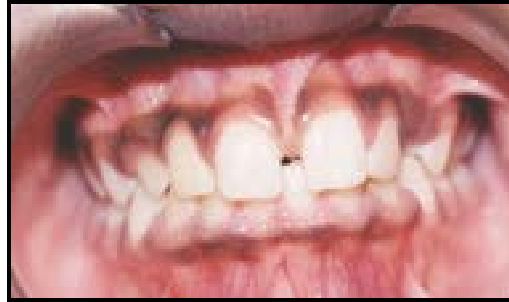
Total

Posterior

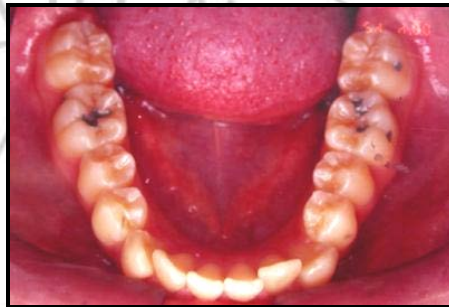- Mordida profunda: quando os dentes superiores cobrem além de 1/3 da coroa dos dentes anteriores inferiores.



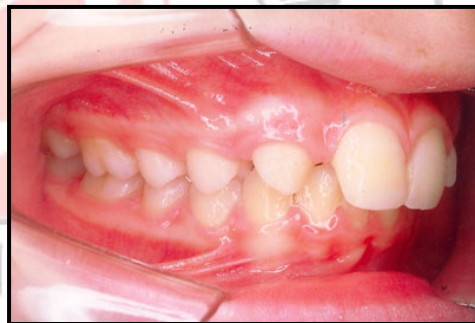- Distemas: quando existem espaços entre os dentes.



- Apinhamento: quando existem problemas de espaço que não permitem alinhamento e nivelamento dos dentes.



- Agenesia: quando existe ausência de algum dente.



Para intervirmos, poderemos nos utilizar de várias etapas da especialidade, que dividimos em:

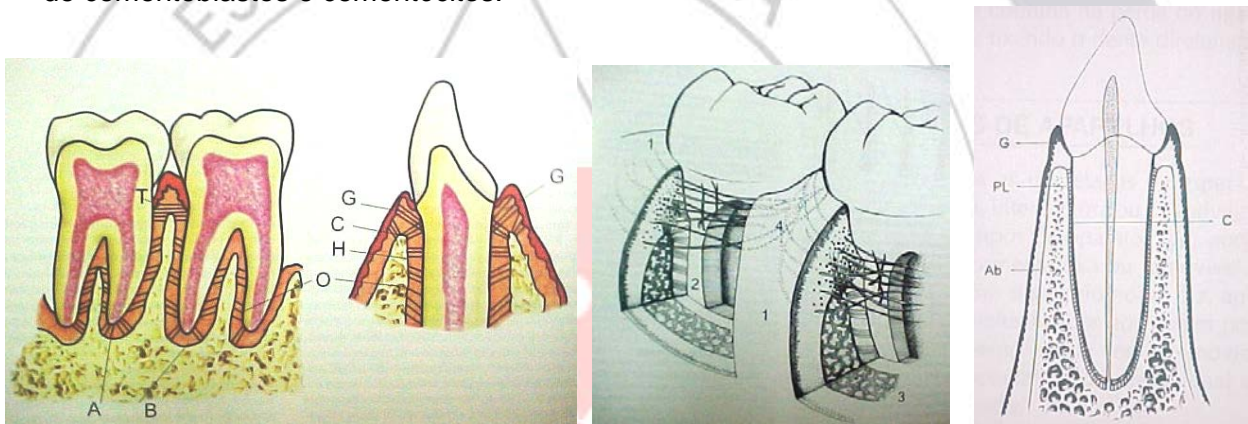
- Ortopedia Preventiva: parte da Ortodontia que se antecipa à instalação das maloclusões, à medida que se preocupa com um correto funcionamento do sistema estomatognático, desde as funções básicas de respiração, deglutição, mastigação e fonação, entre outras.
- Ortopedia Interceptora: aquela que se preocupa em intervir logo no início do aparecimento de determinada alteração, antes que ela tome proporções maiores.
- Ortopedia Corretiva: aquela que se ocupa em desenvolver técnicas de correção da posição dos dentes após a instalação de uma maloclusão ou problema funcional para devolvermos ao normal as funções e os tecidos.

3. PRINCÍPIOS BIOLÓGICOS

Quando falamos dos princípios biológicos em Ortodontia, devemos entender que o tecido de sustentação dos dentes é o terreno de trabalho do ortodontista. Desta maneira, devemos atentar para a composição desta estrutura para entendermos como ocorre o processo de movimentação ortodôntica.

Os tecidos de interesse que compõe o sistema de sustentação se dividem basicamente em:

- **Ligamento periodontal:** tecido conjuntivo que envolve os dentes e é predominantemente composto de fibras colágenas, também são encontradas fibras elásticas nas porções mais superiores próximas à gengiva livre. As fibras unem os dentes ao osso adjacente e são responsáveis pelo amortecimento dos mesmos durante a mastigação. Esta região é uma articulação chamada gonfose. Sua célula principal é o fibroblasto, e ele é o responsável pela síntese do colágeno.
- **Ossos:** também é um tecido conjuntivo, porém duro e especializado que confere a sustentação dos dentes. Pode ser considerado maduro ou imaturo, isto na dependência da quantidade de vasos sanguíneos vistos microscopicamente. Composto basicamente por osteoblastos e osteoclastos, os primeiros são responsáveis por formação e os segundos, pela reabsorção do tecido ósseo. Os osteócitos são células existentes no osso maduro e já produzem matriz de osso. Os ossos são altamente vascularizados, contendo cerca de 20% do total do volume sanguíneo circulante.
- **Cemento:** tecido que reveste os dentes na porção radicular, embora sofra alguma remodelação mínima durante o processo de movimentação ortodôntica. Também composto de cementoblastos e cementócitos.



4. MOVIMENTAÇÃO ORTODÔNTICA

A movimentação ortodôntica é um processo induzido pelo Ortodontista após a aplicação de determinada força ou sistema de forças mecânicas.

Ela ocorre graças à remodelação óssea, um fenômeno que envolve as estruturas periodontais já citadas. Envolve mediadores químicos, estímulos mecânicos e bioelétricos.

Uma vez aplicada carga mecânica a um dente ou grupo de dentes, as fibras do ligamento periodontal irão sofrer uma deformação momentânea, induzindo transformações biológicas que induzirão o processo de reabsorção e neoformação.

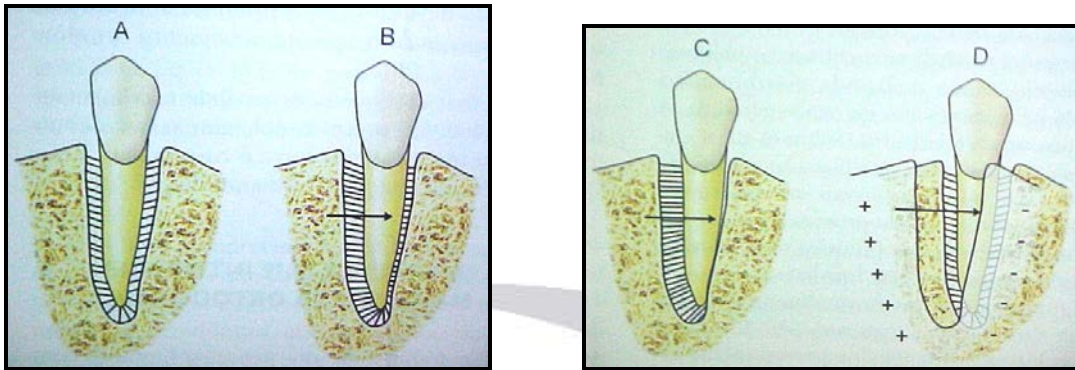
Quando citamos processos elétricos, nos referimos à piezoelectricidade, o processo pelo qual potencialidades positivas e negativas são geradas nas células diante de estímulos mecânicos. Exemplificando: no lado onde ocorrer a tensão ou o estiramento das fibras, estará ocorrendo a neoformação óssea e cargas elétricas negativas; e no lado onde ocorre a pressão, ou a compressão das fibras, estarão presentes a reabsorção óssea e cargas elétricas positivas.

Então, já podemos associar:

- Tensão = estiramento de fibras = neoformação óssea = osteoblastos = piezoelectricidade negativa.
- Pressão = compressão de fibras = reabsorção = osteoclastos = piezoelectricidade positiva.

Este processo resulta na movimentação dentária, e as primeiras alterações celulares efetivas ocorrem logo após a aplicação da força.

Este é um processo indolor, mas poderá variar de indivíduo para indivíduo e com um mesmo indivíduo, em fases diferentes.



Estudos já mostraram que os dentes possuem forças ótimas para movimentação, ou seja, forças que provocariam a movimentação ortodôntica sem trazer malefícios ao sistema mastigatório. Daí, a necessidade de o especialista ter consciência na ativação dos aparelhos.

Os efeitos indesejáveis podem ser desde dor até reabsorção radicular.

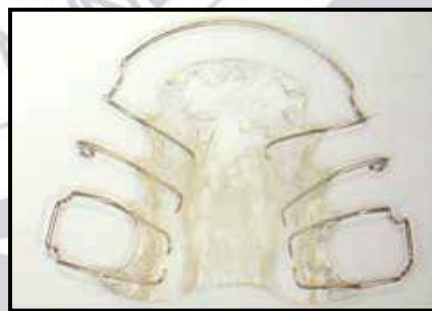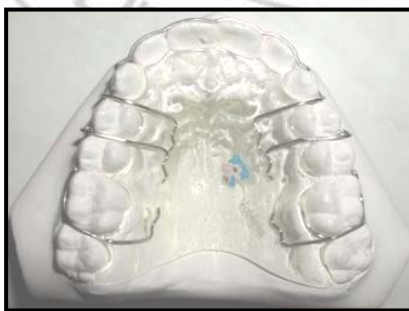5. TIPOS DE APARELHOS

Para as três etapas da especialidade - preventiva, interceptora ou corretiva, teremos inúmeros tipos de aparatos, podendo ser genericamente fixo ou removível.

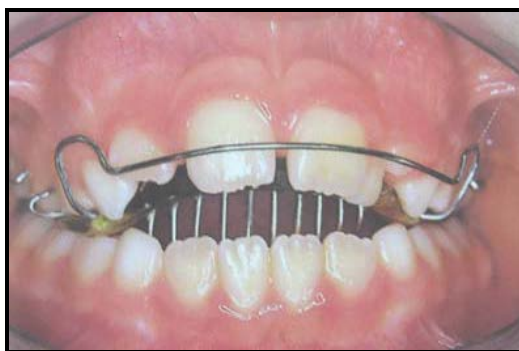
6. APARELHOS REMOVÍVEIS

São chamados aparelhos removíveis todos os aparelhos inseridos e removidos pelo próprio paciente, ou seja, permanecem alguns períodos fora da cavidade bucal. Podem ser:

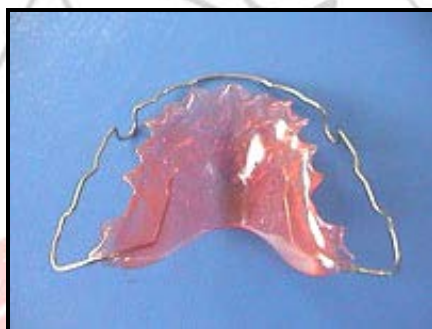- Placas de Hawley: são placas confeccionadas com uma parte de fios metálicos dobrados sob a forma de grampos e outra de resina acrílica, que atualmente pode ser de diversas cores. Os grampos mais comuns são Adams nos molares (retenção), gota entre os pré-molares (auxiliar), arco vestibular (estabilização), molas (ativação). São utilizados para os movimentos de expansão lenta da arcada, manutenção ou recuperação de espaços nos casos de perda precoce de dentes decíduos.



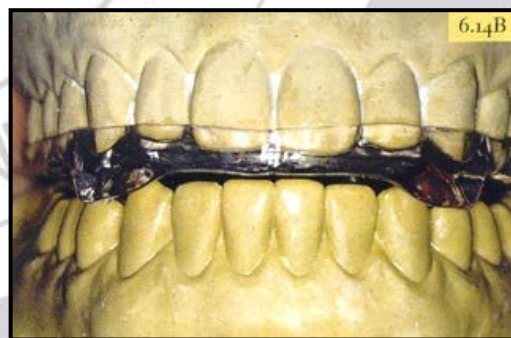
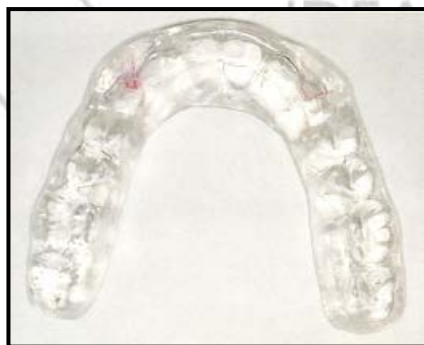- Placas reeducadoras: são confeccionadas com o mesmo material, porém têm a função de auxiliar no posicionamento correto da língua, uma vez que possuem um dispositivo para reposicionamento da língua (grade impedidora da língua confeccionada com fios metálicos, ou somente o local para o alojamento correto da mesma). Pode ser necessário o trabalho em conjunto com um profissional da área da Fonoaudiologia.



- Placas de contenção: são confeccionadas usando o mesmo material da placa de Hawley, utilizadas para o período pós-tratamento ortodôntico corretivo, onde elas terão a função de conter os dentes nas novas posições até que o processo de remodelação óssea se complete. Também podem ser confeccionadas de material plástico e transparente.



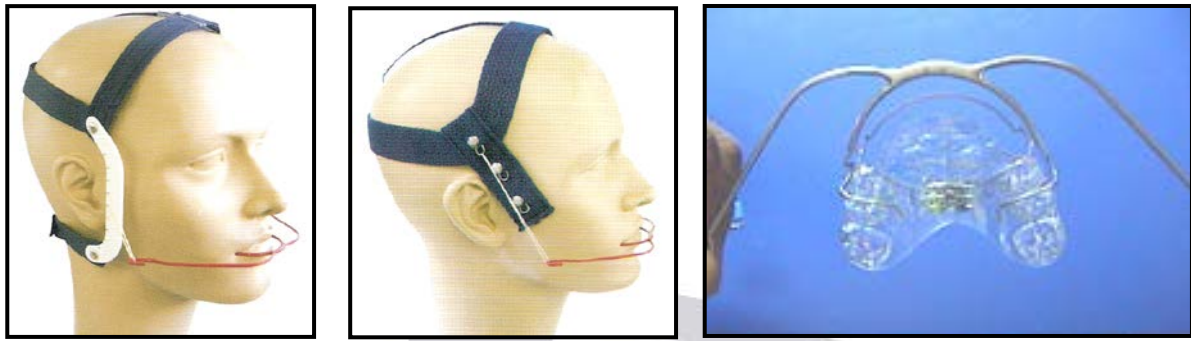
- Placas miorelaxantes: podem ser confeccionadas de material resinoso rígido ou flexível, dependendo da indicação. Utilizadas na maioria das vezes como parte da terapêutica das disfunções temporomandibulares (DTMs), e em etapas prévias ao tratamento ortodôntico corretivo. Alguns exemplos são: placa estabilizadora tipo Michigan, Front-plateau de Dawson, placa de recobrimento posterior de Gelb.



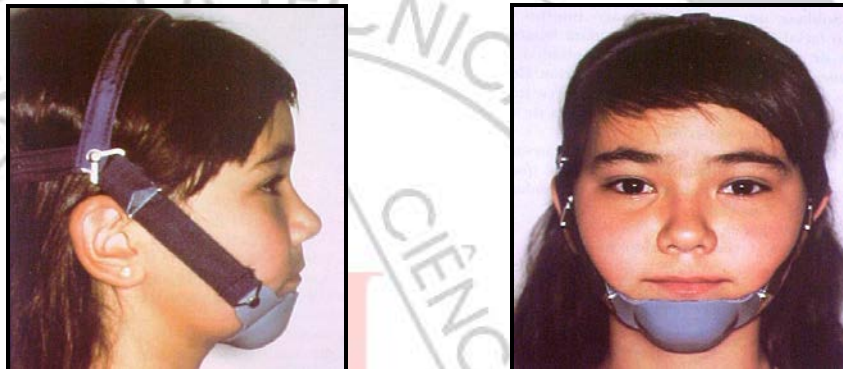Ainda dentro da linha de aparelhos manuseados pelos pacientes, teremos os aparelhos extrabucais e os ortopédicos.

Aparelhos extrabucais (AEB), são aqueles que tracionam ou retêm partes da face, apoiados em porções externas à cavidade bucal.

Os AEBs são compostos por dois arcos: um externo e outro interno. O interno é normalmente encaixado em alguma parte fixa da aparatologia, enquanto o externo, por meio de elásticos, se apóia em alguma região da cabeça ou pescoço. Por causa do apoio, se classificam em: cervical e occipital.



- Mentoneiras: são apoiados na cabeça e com base na mandíbula, na tentativa de alterar a direção de crescimento da mesma.



7. ORTOPEDIA FUNCIONAL DOS MAXILARES OU ORTOPEDIA FACIAL

A Ortodontia se aplica aos movimentos dentários, pois a aparatologia permite que se apliquem forças diretamente aos dentes e/ou ao rebordo alveolar.

Quando ocorrem movimentos de excursão mandibular, direcionamento do crescimento ósseo, etc., provocados pelo especialista, estamos diante da Ortopedia Facial, que se utiliza de um período cronológico onde ainda existem hormônios de crescimento circulantes. Ela pode também ser chamada de Ortopedia Funcional dos Maxilares.

A Ortopedia, como o nome já diz, é a área que trata dos estudos das correções, interceptações e até prevenções de alterações decorrentes de desarmonias ósseas.

Ela se baseia em movimentações obtidas em referências estruturais musculares.

De acordo com anatomistas que relacionavam forma/função, o princípio de que se obtivermos uma, teremos a outra, fez com que estudos desenvolvessem aparelhos com os quais o sistema estomatognático funcionasse da maneira mais próxima da natural, devolvendo assim, a forma correta àquela estrutura. Para isto, é coerente se dizer que tais alterações só serão obtidas a partir do momento em que o organismo oferecer condições de alterar estruturas, ou seja, enquanto estiver crescendo.

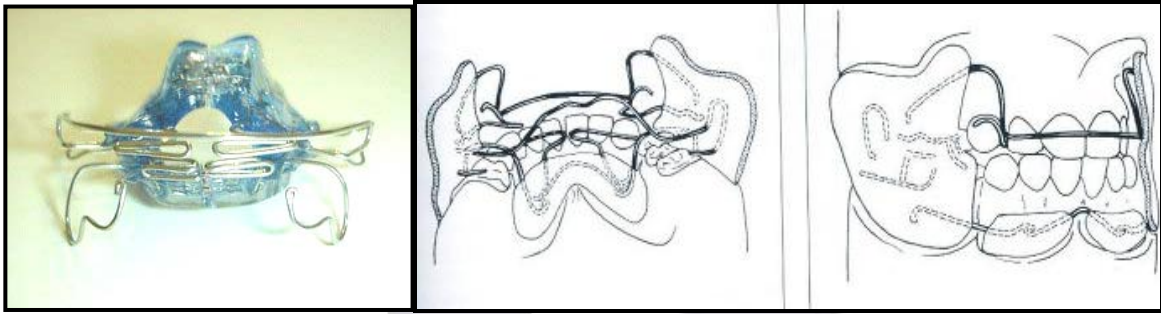
7.1 Aparelhos ortopédicos

Alguns aparelhos extrabucais podem ter um efeito ortopédico que dependerá da quantidade de força existente nos elásticos de tração e do número de horas de uso pelo paciente.

Do mesmo modo funcionam alguns aparelhos fixados aos dentes decíduos em idades bem precoces. Mas, os aparelhos ortopédicos mais famosos são aqueles confeccionados com grampos metálicos e grandes porções de resina.

Normalmente, recebem o nome de seus idealizadores: Frankel, Bionator de Balters, Klammnt, Bimler, Herbst, Planas, etc.

Estes são aparelhos removíveis e necessitam de maior colaboração do paciente, porém são mais confortáveis, uma vez que ficam posicionados mais livremente na cavidade bucal.



SN 1

FRANKEL 1

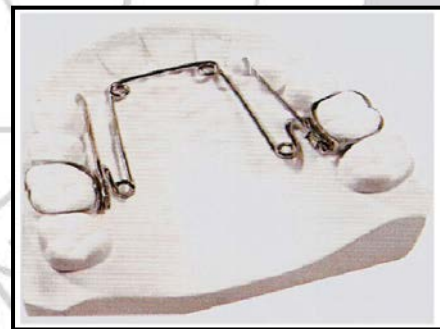
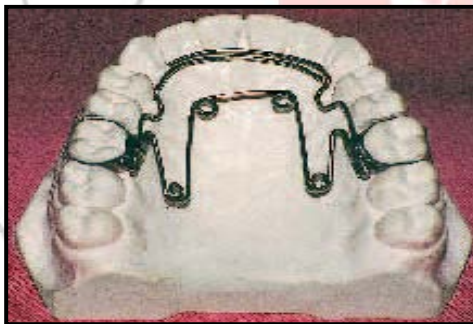7.2 Aparelhos fixos

Embora a nomenclatura generalizada confunda um pouco, aparelhos fixos são todos aqueles que permanecem intrabucalmente fixados por algum tipo de cimento.

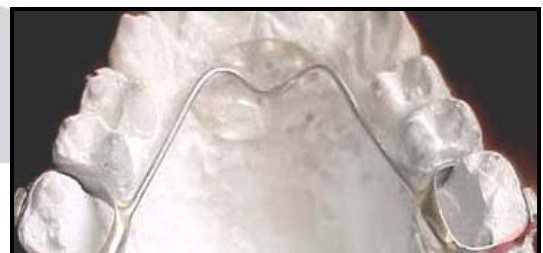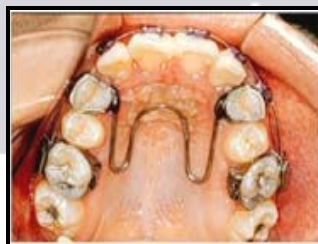Eles podem ser de vários tipos e para várias finalidades, dependendo do diagnóstico e planejamento para cada faixa etária em que se encontre o paciente.

Descreveremos algumas aparatologias mais comuns, culminando com a explicação detalhada a respeito do aparelho fixo corretivo, o qual é mais reconhecido pelo nome. São eles:

- **Quadrihélix:** aparelho cimentado aos dentes posteriores, geralmente molares permanentes, que possui 4 (quatro) helicóides que quando ativados promoverão a expansão da arcada superior (maxila) pelo movimento de inclinação dental e expansão alveolar. Proveniente de um precursor sem helicóides (aparelho em W e Bihélix – 2 helicóides), o desenho atual possui os helicóides para aumentar a quantidade de fio, e com isso, aumentar a flexibilidade e diminuir a força.



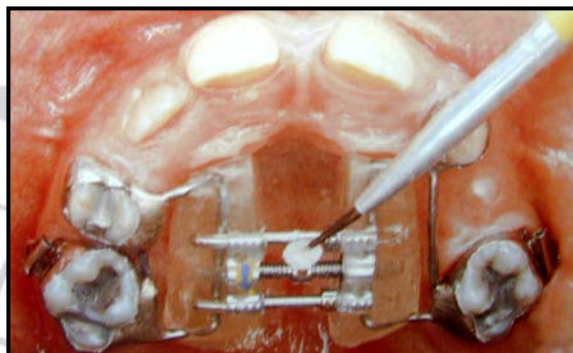
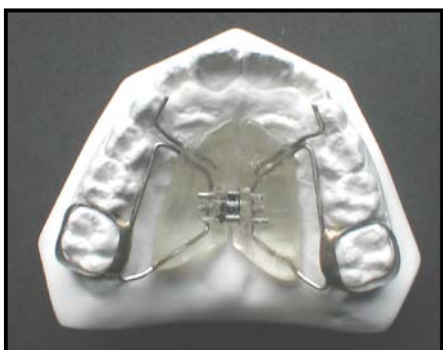- **Botão de Nance:** aparelho também fixado aos dentes posteriores, podendo ser molares ou pré-molares, possui uma porção de resina acrílica que fica tocando o palato duro na região anterior. Serve como ancoragem, ou seja, de apoio para que outras peças da aparatologia executem forças.



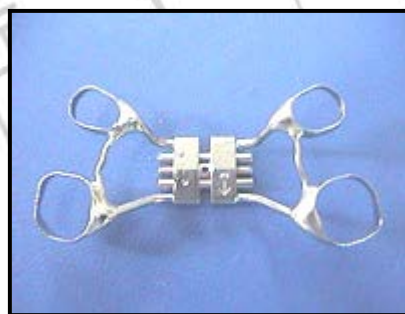
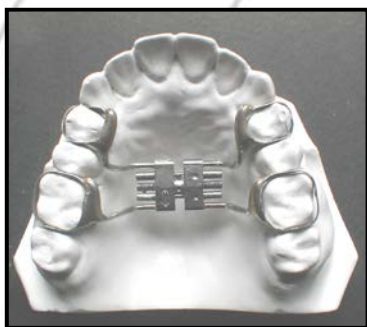- **Aparelhos disjuntores:** são aqueles fixados aos dentes superiores (pré-molares e molares permanentes, quando possível) e que têm por finalidade expandir a arcada superior (maxila), em maior proporção do que os aparelhos já citados. No caso, seria mais utilizado em fases mais tardias onde desejamos uma expansão rápida da maxila. Agem por

microfraturas na região da sutura transpalatina (dividindo o palato duro) e normalmente geram sintomatologia dolorosa para o paciente. Os mais utilizados são:

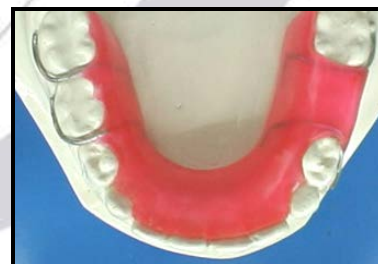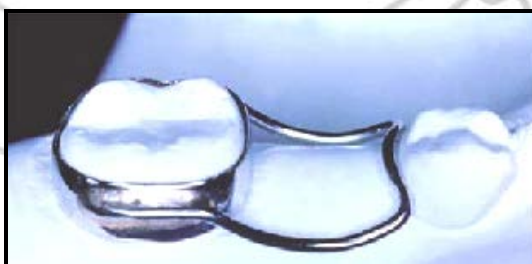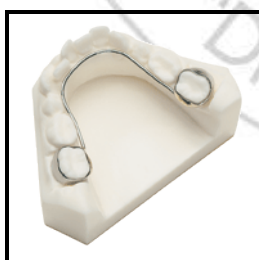Haas: possui um torno resistente para a expansão e é dentomucosuportado, ou seja, possui uma porção de resina acrílica em contato com a mucosa do palato duro.



Hyrax: possui o mesmo torno expansor, porém somente com a parte metálica sustentando o aparelho.



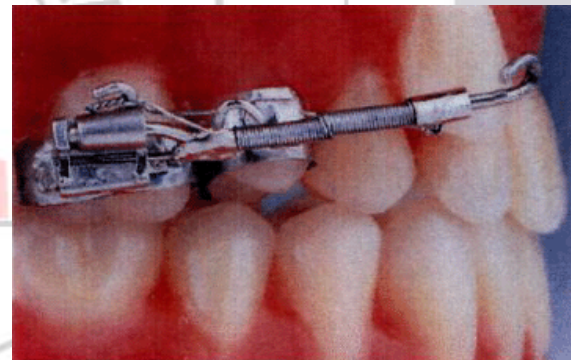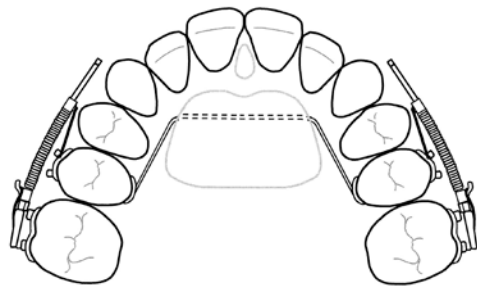

- Mantenedores de espaço banda-alça: são aparelhos fixados aos dentes, normalmente decíduos, na ocasião da perda precoce de dentes decíduos. Como o próprio nome diz, são compostos de uma banda soldada a uma alça confeccionada com fio ortodôntico.



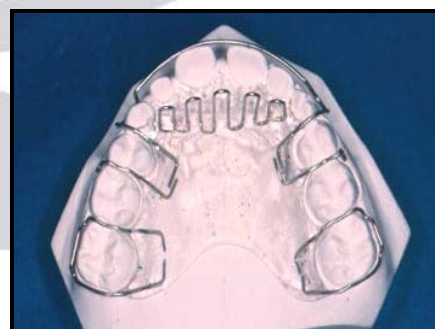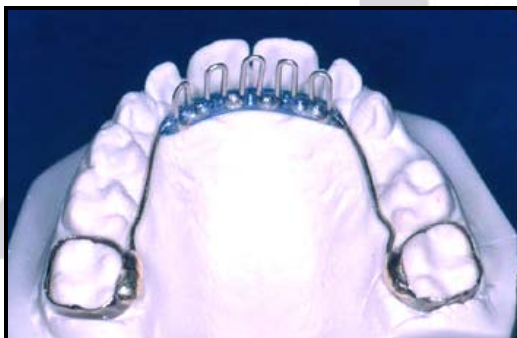- Pistas Planas: são consideradas como aparatologia fixa, uma vez que são porções de resina estrategicamente colocadas nas faces oclusais dos dentes para permitir determinados movimentos que executem excursões mandibulares e retorno da função, como descruzamento de mordidas e avanços mandibulares. Idealizadas pelo espanhol Pedro Planas, não devemos deixar de citar a sua contribuição à especialidade, tanto da Odontologia como da Ortopedia Facial.



- **Jones Jig:** aparelho fixo para executar movimentos de distalizações dentárias de molares e/ou pré-molares. Geralmente associados ao Botão de Nance para apoio, são fixados por meio de cimentação e amarrações metálicas.



- **Grade palatina:** ela poderá também ser confeccionada de forma fixa e, neste caso, ficará presa aos dentes posteriores, habitualmente molares e não será removida pelo paciente.




7.3 Aparelho Fixo Corretivo

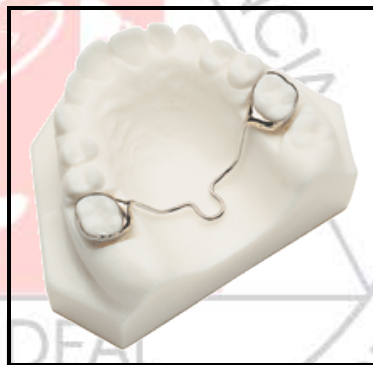Sua explanação merece destaque, pois, além de ser a aparatologia ortodôntica corretiva mais utilizada, é a de maior conhecimento público e composta de uma série de pequenos

detalhes, que descreveremos na sequência. Os aparelhos fixos corretivos são basicamente compostos por:

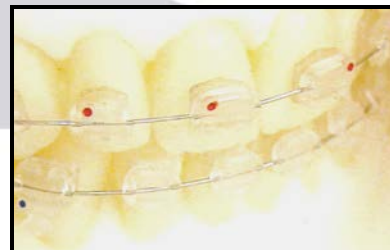
- **Bandas:** anéis metálicos, os quais serão fixados por meio de cimentação, aos dentes posteriores. Podem ser para arcada inferior ou superior e, ainda, para os lados direito e esquerdo. Nelas são soldados os tubos, pequenos acessórios que serão o receptáculo das extremidades dos fios ortodônticos. Os tubos podem ser simples, duplos ou triplos, dependendo da quantidade de orifícios para o encaixe dos fios, e podem ser soldados por vestibular e/ou lingual/palatino.



- **Barra palatina / arco transpalatino e arco lingual:** são confeccionados com fios ortodônticos e compõem o sistema de ancoragem da aparatologia fixa. Podem estar colocados passiva ou ativamente, e recebem os nomes respectivos se estiverem na arcada superior ou inferior. Embora façam parte do aparelho fixo, são removidos e recolocados pelo profissional para averiguação e ativações.



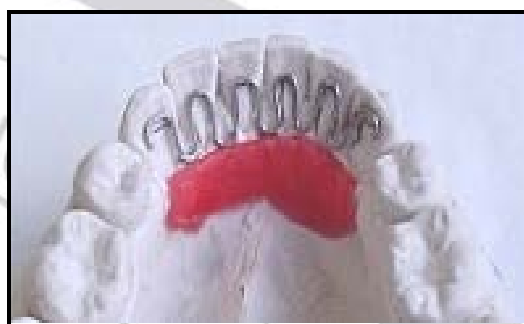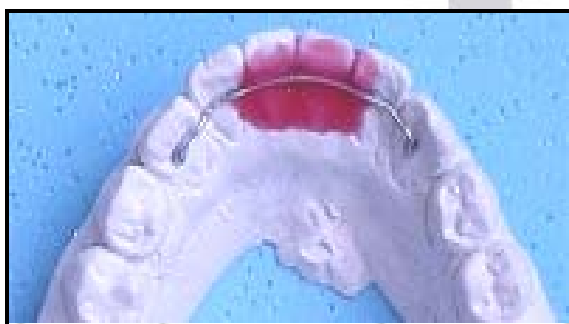- **Braquetes:** originárias da palavra *brackets*, são as peças que vão presas preferencialmente às faces vestibulares dos dentes superiores e inferiores, e em cujo interior passam os fios ortodônticos. Hoje em dia, há uma diversidade tão grande de técnicas e fabricantes que seria praticamente impossível descrevê-las todas; porém elas se assemelham na forma e funcionalidade. Cada dente possui uma peça específica, a qual devolverá a inclinação e angulação originais. São confeccionadas em diversos tamanhos, tentando respeitar os diversos tamanhos das coroas dentais. Podem ser soldadas às bandas por meio de solda elétrica (máquina de solda) ou colados diretamente aos dentes. Dividem-se em: metálicos e estéticos.



Os metálicos são os tradicionais e os estéticos são aqueles confeccionados com materiais de coloração semelhante à dos dentes, desenvolvidos para suprir a necessidade estética do uso da aparatologia. Inicialmente, eram de porcelana pura, mas a desvantagem

eram as microfraturas, em que o paciente poderia ingerir micropartículas. Logo desenvolveram os derivados plásticos, que além de se corarem com facilidade, tinham sua canaleta (*slot*) desgastada pelo atrito com o fio de metal. As últimas gerações trazem braquetes mistos (porcelana/polycarbonato) com as canaletas metálicas.

- Barra de contenção 3/3: é chamada barra 3/3, pois é cimentada na parte lingual da arcada inferior, tendo como extremidade os caninos inferiores. Ela é uma aparatologia fixa que visa manter a posição dos dentes anteriores inferiores para que não ocorram recidivas (volta dos dentes às suas posições iniciais) e eles não apresentem apinhamento, que é uma característica do desenvolvimento biológico natural do ser humano.



7.4 Fios ortodônticos

A importância dos metais em Ortodontia é indiscutível, pois sem eles não se teria alcançado tamanha tecnologia e aperfeiçoamento. Praticamente todas as peças para a execução do tratamento, seja ele Ortodôntico ou Ortopédico, irão necessitar de ligas metálicas.

Os fios ortodônticos são, ao mesmo tempo, o herói e o vilão da Ortodontia corretiva fixa, pois forças exageradas imputadas aos arcos poderão gerar danos biológicos ao paciente.

No início, as ligas utilizadas em Ortodontia eram nobres, e em substituição a elas, se desenvolveram ligas de aço inoxidável.

Aço inoxidável: composto de cromo, níquel, carbono e ferro. O cromo confere a propriedade de impedir a corrosão em meio bucal.

Outras ligas surgiram para tornar os fios mais flexíveis e, com isso, diminuir as forças aplicadas, tornando-as mais próximas do que seriam as forças ideais para a movimentação ortodôntica. Podem estar acrescidas de molibdênio, titânio, zircônio e estanho.

Estas ligas atuais conferem capacidade elástica ao fio ortodôntico. Eles são pré-contornados no processo de fabricação e possuem uma memória elástica, que os fará voltar à sua forma original de maneira lenta e contínua.

Os fios ortodônticos utilizados na confecção dos aparelhos removíveis e ortopédicos são na sua maioria de aço inoxidável, redondos e nos diâmetros que variam de 0,6 a 1,2 mm.

Já para a Ortodontia corretiva fixa, os fios são com diâmetros menores e podem ser também quadrados e retangulares.

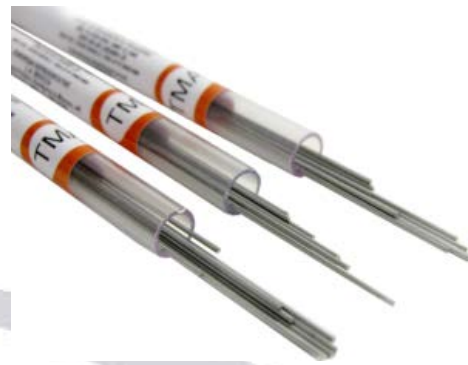Por existir uma grande quantidade de fabricantes, as especificações de medidas, mesmo no caso dos braquetes, são inúmeras. Eles podem ser encontrados em varetas ou rolos.

Independentemente do tipo do fio, a ideia que deverá sempre prevalecer é de que fios mais flexíveis devam ser preferidos para obtermos forças mais biocompatíveis.

Ainda existem fios metálicos para amarração - amarrilhos - e fios de latão para separação entre dentes.



Fio em rolo



Fio em vareta



Fio redondo



Fio quadrado



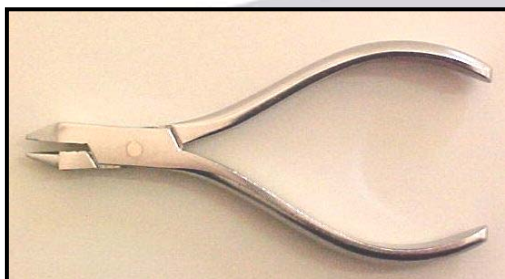Fio retangular

8. INSTRUMENTAÇÃO EM ORTODONTIA

São inúmeros os pontos onde a instrumentação auxiliar ou substitutiva se faz presente na clínica de Ortodontia. A começar pela empunhadura correta dos alicates e fios, até a execução de instalação da aparatologia fixa.

8.1 Alicates e dobradura

Para uma boa empunhadura, o alicate deverá estar confortavelmente colocado na mão. Não há relação direta com o fato de a pessoa ser destra ou canhota, pois na dobradura de fios, as mãos trabalharão em movimentos contrários, e dependerá da melhor adaptação individual. Basicamente, os dedos polegar e indicador sustentam o alicate, enquanto o dedo médio, colocado internamente, faz o movimento de abertura da ponta ativa. Para se obter dobras eficientes, deve-se posicionar os dedos o mais próximo do alicate e executá-la de uma única vez. Do contrário, o metal sofrerá o processo de fadiga e, fatalmente, irá se fraturar naquele ponto de tensão. Para isso, utiliza-se lápis dermatográfico para marcarmos o local exato da dobra. Nunca se passa para a próxima dobra sem que a anterior esteja completamente pronta.



139



meia cana

8.2 Soldagem

O processo de soldagem é bastante utilizado em Ortodontia, seja na fase laboratorial ou na clínica. Os acessórios como tubos, ganchos, alças podem ser soldados às bandas utilizando-se uma solda elétrica, ou uma máquina de solda. Com a altura e localização mesiodistal definidas e marcadas na própria banda, as peças são colocadas juntas e então soldadas. Nos casos em que se necessita de maior resistência utiliza-se solda de prata. Neste caso, necessita-se de um maçarico, solda de prata, um fio condutor (latão) e fluido para solda. A chama não deverá jamais se direcionar diretamente aos metais que estarão sendo unidos para não destemperar-se a liga que já está pronta. Somente a proximidade com o calor é suficiente.

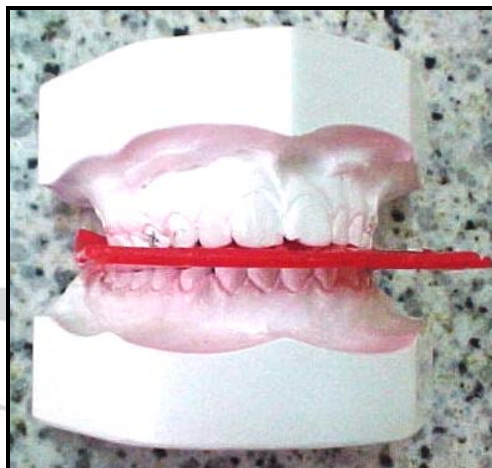


8.3 Moldagens ortodônticas

As moldagens em Ortodontia e Ortopedia são de fundamental importância, uma vez que sobre elas serão confeccionados a maioria dos aparelhos. Compreende-se assim a necessidade de confeccionarmos laboratorialmente bons modelos de gesso, objetivo final da moldagem em ortodontia, a qual é um pouco diferente das outras disciplinas da odontologia já que se torna necessário além da reprodução dos dentes, a reprodução do fundo do vestibulo, dos freios e das inserções musculares.

Inicia-se com a escolha de moldeiras adequadas que devem ter bordas mais altas, para alcançar melhor o fundo de sulco. Por moldagem em ortodontia, entendemos o ato clínico de reproduzir em negativo uma determinada superfície anatômica. O material deverá ser espatulado nas proporções sugeridas pelo fabricante e o paciente deverá estar sentado com a face bem posicionada (plano oclusal bem paralelo ao solo). O material deverá permanecer imóvel até o final de sua reação química. Produz-se assim o molde, que será então a reprodução em negativo dos dentes e das estruturas anatômicas adjacentes. Se preenchermos esse negativo com gesso, conseguimos em positivo uma cópia tridimensional das estruturas moldadas, a que chamamos modelo. O molde deverá ser vazado rapidamente para evitarmos deformações. O registro da mordida em cera deverá ser feito na mordida habitual (MIH), aquecendo-se uma lâmina de cêra 7, em lamparina.





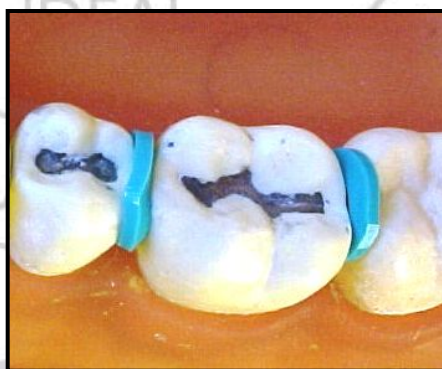8.4 Moldagens ortopédicas

Da mesma maneira que as ortodônticas, o que irá diferenciá-las é o registro da mordida em cêra. Na Ortopedia, executa-se o que se chama de mordida construtiva, ou seja, reproduzimos a correção da maloclusão quando possível, e executamos o registro da mordida em cera nesta posição, direcionando a confecção dos aparelhos na postura funcional correta.

8.5 Separação de dentes

Para se executar o processo de bandagem, necessita-se de espaço entre os dentes, nas áreas interproximais. Para isso, executa-se a separação dos dentes, que poderá ser com diferentes materiais e de distintas maneiras. Pode-se utilizar fios de latão manuseados com pinças porta-agulhas, passados nas ameias dos dentes e torcidos para dentro do espaço intermediário. Com fresas de sílica (verde ou branca) em baixa rotação, pode-se arredondar a extremidade para não ferir a mucosa do paciente.

Outro método é o uso de pinças específicas, que colocarão separadores de borracha nos espaços interproximais. O fio dental dobrado algumas vezes, também é uma opção de separação. Em todos os casos, eles devem permanecer por alguns dias para permitir um bom espaço para trabalho.



8.6 Adaptação e cimentação de bandas

As bandas são anéis metálicos adaptados e cimentados aos dentes posteriores, no início do tratamento e devem permanecer durante todo o período de duração do mesmo. Por isso, deverão estar perfeitamente adaptadas para evitar infiltrações, possíveis descalcificações e lesões de cárie, uma vez que os tratamentos geralmente se estendem por longos períodos.

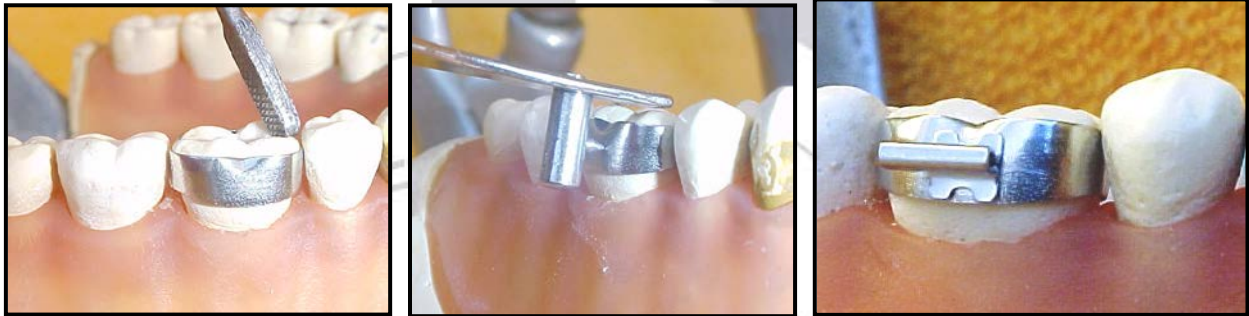Após o processo de separação, coloca-se a banda em posição, e com o auxílio de um instrumento denominado calcador pressiona-se para que ela se posicione abaixo da crista marginal do dente e não interfira na oclusão. Devem ser utilizados alicates específicos para contornar a porção inferior da banda, a qual ficará praticamente dentro do sulco gengival.

Com isso, executa-se a solda dos acessórios com a máquina de ponto ou nos utilizamos de bandas com tubos pré-soldados.

A cimentação, ao longo dos anos, utilizou-se de vários tipos de cimentos. Hoje em dia, preferencialmente, utiliza-se cimentos à base de ionômero de vidro, que liberam flúor na interface dente/banda, diminuindo a possibilidade de descalcificações.

A região deverá sofrer profilaxia com taças de borracha e pasta profilática, ser isolada com roletes de algodão, e na presença de sugador efetua-se a cimentação. No momento da inserção, pode-se solicitar ao paciente que oclua sobre um instrumento próprio, um mordedor de bandas, devidamente posicionado.

Removem-se os excessos grosseiros e aguarda-se o endurecimento do cimento para remoção do isolamento relativo.

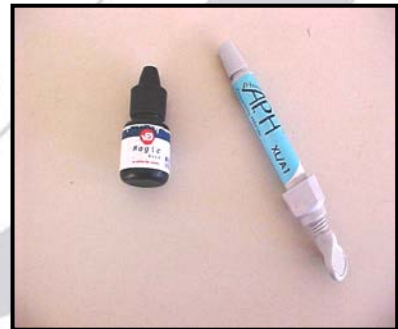
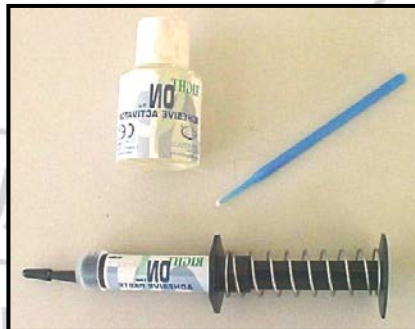
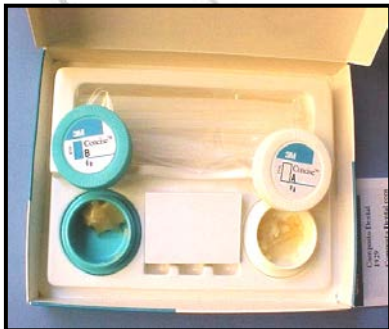8.7 Colagem direta de braquetes

Atualmente, o progresso dos materiais adesivos permite ao profissional que necessita da colagem de acessórios, o acesso a opções diversas e com nível de adesividade bastante satisfatório.

Ao pensar-se que, inicialmente, todos os dentes eram bandados, as resinas compostas produzidas a partir da década de 1970, vieram revolucionar alguns conceitos da clínica ortodôntica.

O processo de colagem de braquetes pode ser feito com diferentes materiais, mas genericamente, se dividem em: resinas fotoativadas ou quimicamente ativadas. As quimicamente ativadas se apresentam no formato de 2 (duas) pastas e as fotoativadas, como pasta única.



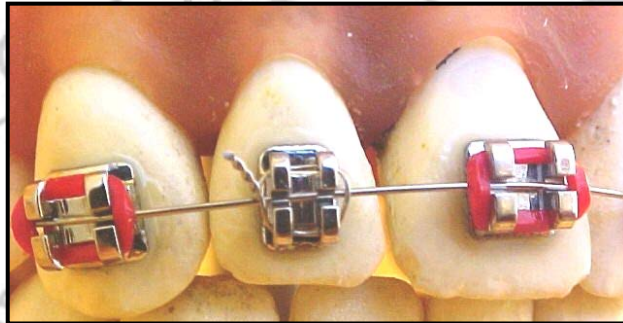
É necessário o uso de afastadores plásticos, próprios para isolamento e visualização das faces vestibulares dos dentes, região onde iremos trabalhar. A profilaxia com taça de borracha e pasta profilática deverá ser executada. O condicionamento ácido (ácido ortofosfórico em gel) por 10 segundos provoca microporosidades suficientes para receber a resina fluida, a qual poderá ser da mesma maneira, foto ou quimicamente ativada. Com a pinça especial para apreensão e colagem de braquetes, levam-se as peças em posição e confere-se com o posicionador (que traz as alturas respectivas a cada dente).

Existe ainda a colagem indireta dos braquetes. Neste caso, seria confeccionada uma matriz, através da moldagem das arcadas, os processos de profilaxia e isolamento seriam idênticos, porém, no momento da colocação das peças, são feitas na própria matriz, que é colocada em posição com todas as peças ao mesmo tempo. A resina utilizada é a fotoativada.

8.8 Amarrações e elásticos

Os fios ortodônticos, depois de contornados, recebem o nome de arcos; e são eles que, fixados aos braquetes, determinarão a direção e intensidade das movimentações desejadas.

Para efetuar-se esta fixação, pode-se utilizar amarrilhos metálicos (fios metálicos) ou elásticos. Os fios de amarrilhos apresentam-se em várias espessuras e devem ser posicionados com pinças tipo porta-agulha, torcidos e cortados com alicate específico para corte de amarrilho. Com instrumento adequado, escondem-se as extremidades para não ferir a mucosa do paciente. As amarrações elásticas são encontradas em diversas cores; todas são confeccionadas à base de látex e devem ser trocadas periodicamente. Um mesmo instrumento, com duas pontas ativas diferentes, permite a remoção e a recolocação dos amarrilhos elásticos.

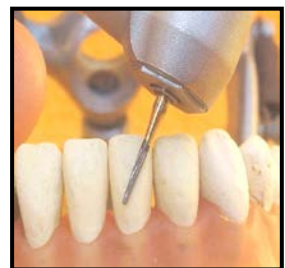
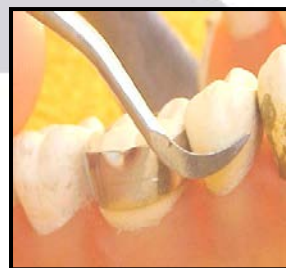
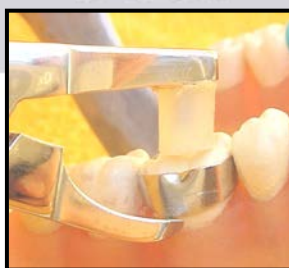
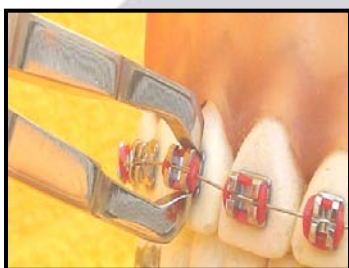Os elásticos são de uso muito comum na prática ortodôntica. Eles podem ter diversos tamanhos, o que significa que geram diferentes forças em cada situação. Podem ser usados para tração, giro, ancoragem, etc. Para remoção ou recolocação dos mesmos quando estes são intrabucais, devemos nos preocupar em solicitar que a abertura da boca seja mínima, por dois motivos: primeiro, por questões de segurança, para que o elástico não arrebente e machuque o paciente; e, segundo, pelo fato de que, se ele for muito esticado, perderá parte de suas propriedades físicas e, com isso, sua eficiência. Devem ser utilizadas pinças porta-agulha e tensiômetro – aparelho que permite medir a tensão do elástico.

O tensiômetro deverá ser utilizado também nos elásticos para os aparelhos extrabucais, pois a força aplicada influencia diretamente o seu efeito (ortopédico ou ortodôntico).

8.9 Remoção da aparatologia

No processo de remoção da aparatologia fixa, os cuidados devem ser tomados em relação à preservação da integridade do esmalte. Alicates removedores de banda são utilizados, e podemos colocar um rolo de algodão entre sua ponta ativa e as cúspides dos molares, aliviando a força e prevenindo pequenas fraturas. Podemos remover os braquetes com o arco amarrado, utilizando um alicate saca braquetes, isso evita que o paciente engula ou aspire algum acessório. Há estudos que mostram que o alicate removedor de resina é o que menos deixa riscos na superfície do esmalte, quando examinada microscopicamente. Brocas de 30 lâminas em alta rotação é outra opção, ficando como última escolha as brocas brancas tipo Shofu.



9. DOCUMENTAÇÃO ORTODÔNTICA

Toda a forma de sistematização e esquematização sempre vem para auxiliar os dados coletados em determinada ciência. No caso da Ortodontia e Ortopedia, as informações colhidas num exame para documentação ortodôntica são de extrema importância, juntamente com o exame clínico e análise facial.

Antigamente, os profissionais tinham que se contentar com modelos de gesso e máscaras faciais, e determinar o planejamento às escuras. Com o advento do cefalostato (Broadbent, 1931), ou seja, da padronização para se radiografar as estruturas de cabeça e pescoço, os estudos se adiantaram e a Cefalometria se adicionou às informações para diagnóstico.

De lá para cá, numa explosão de tecnologia, temos documentações ortodônticas fornecidas em disquetes, CDs e e-mails para serem analisados diretamente nos computadores. Devemos ressaltar que, além de fundamental valor clínico, para o diagnóstico correto e subsequente plano de tratamento, as documentações ortodônticas servem de importante documento de cunho jurídico, para efeitos de comparação entre o pré e pós-tratamento. Descreveremos como se compõe uma documentação tradicional, lembrando que os avanços tecnológicos são constantes nesta área.

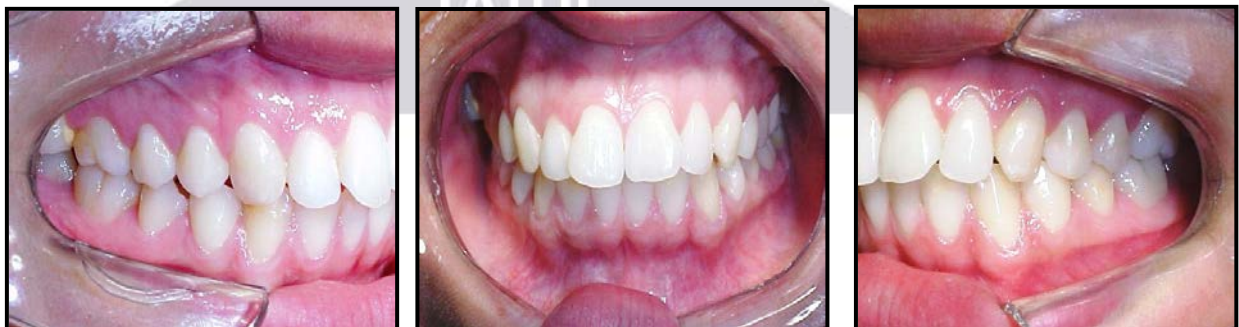9.1 Fotos extrabucais de frente e de perfil

As fotos de frente e de perfil são tiradas com o paciente relaxado e com a face o mais alinhada possível. O que significa que o plano horizontal natural deve ser utilizado: linha bipupilar o mais paralela possível ao solo. Estas fotos permitirão o registro de possíveis assimetrias detectadas no início do tratamento, bem como as proporções de tecido mole do paciente.



9.2 Fotos intrabucais

As fotos intrabucais normalmente são: de frente, laterais esquerda e direita, oclusais superior e inferior. Elas são tiradas com os dentes em oclusão e sempre com o uso de espelhos para conseguirmos reproduzir da maneira mais fiel a relação de intercuspidação dentária. Do mesmo modo, poderemos ter diapositivos (slides) de todas as posições fotografadas.



9.3 Radiografias extrabucais

As radiografias habitualmente solicitadas são: panorâmica, radiografia em posição lateral do crânio (telerradiografia) e periapicais.

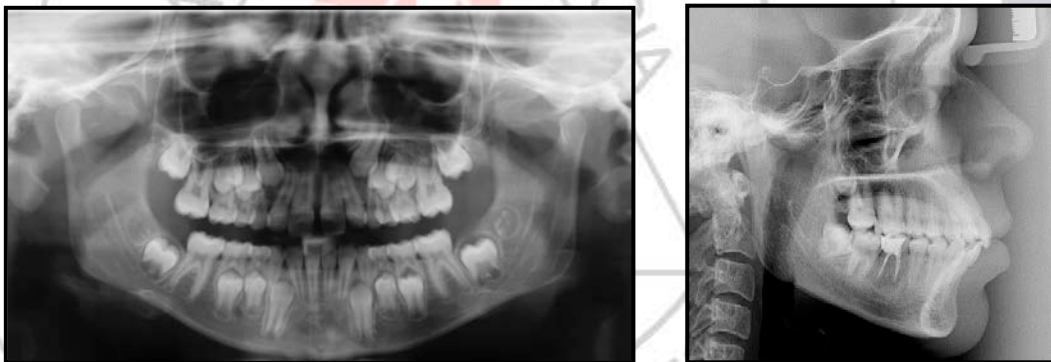Na panorâmica, podemos detectar alterações no número de dentes, desvios de septo nasal, alterações na base da mandíbula, entre outras. Mas não devemos nos esquecer que ela é uma radiografia que apresenta grandes distorções em comparação com o tamanho real não sendo recomendada para exame de detalhes. Os detalhes são mostrados pelas radiografias periapicais.

Na telerradiografia lateral, obtemos a base para o traçado cefalométrico, que é um conjunto de medidas lineares (mm) e angulares (graus), que compõem a face de cada indivíduo. Vários pesquisadores incrementaram esta análise, colocando, retirando ou até modificando medidas; e, por isso, os traçados recebem seus respectivos nomes: Steiner, Ricketts, Macnamara, Bimler, etc. Do mesmo modo, as instituições possuem seus traçados característicos: USP, UNICAMP, UNESP, APCD, etc.

Ainda podemos ter as radiografias anteroposteriores e pósteroanteriores, as quais nos permitem verificar alterações transversais. Da mesma maneira, existem traçados específicos para este tipo de radiografia.

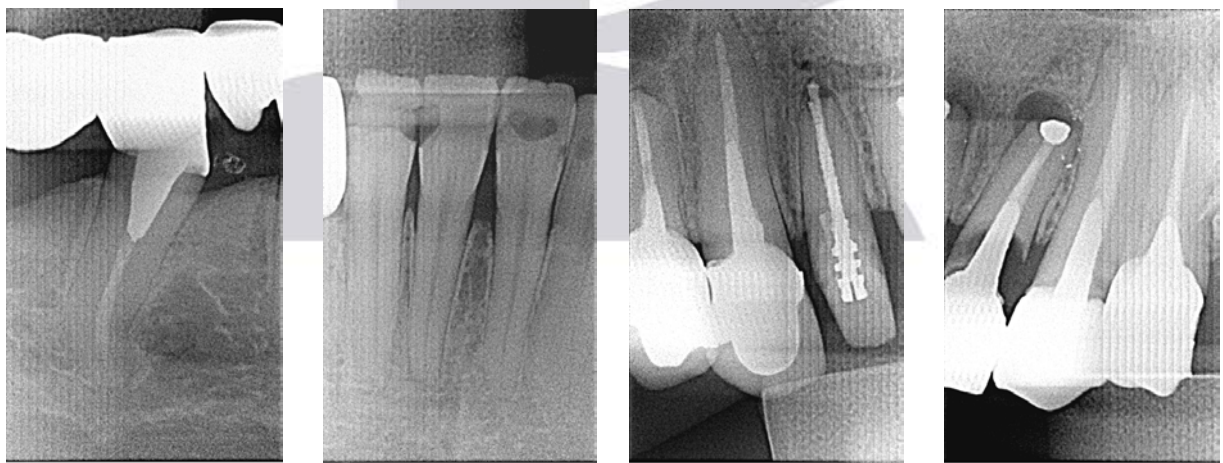
A radiografia carpal (mão e punho) é solicitada para pacientes quando é necessário verificar-se a quantidade de crescimento remanescente, analisando a calcificação dos ossos da região. Protocolos de análise auxiliam na interpretação destes dados.

Atualmente, todos os traçados cefalométricos são executados com o auxílio do computador, os quais são fornecidos com laudos pelos serviços de Radiologia.



9.4 Radiografias intrabucais

As radiografias intrabucais mais utilizadas em Ortodontia são as periapicais, onde verificam-se todas as estruturas relacionadas ao suporte dos dentes; e é esta a região de interesse do Ortodontista. Habitualmente, solicitam-se radiografias da boca toda para fazer-se um acompanhamento das condições radiculares.

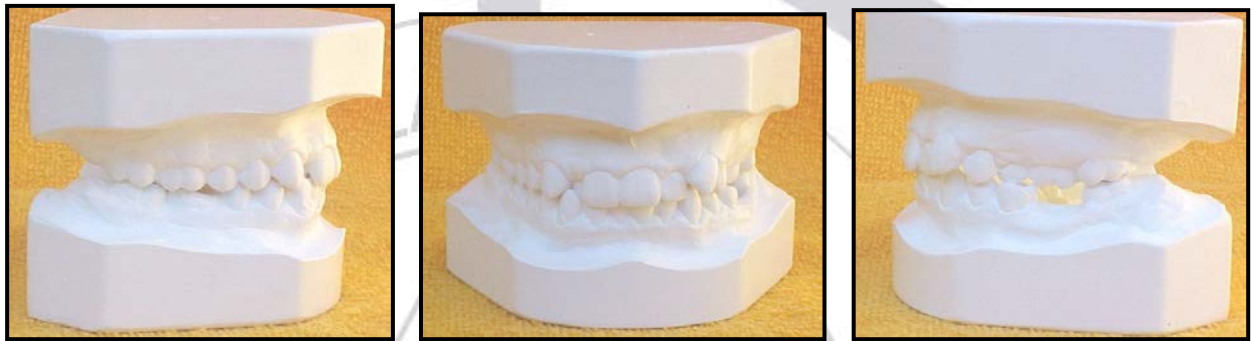


9.5 Modelos ortodônticos

Os modelos apresentados na documentação ortodôntica são chamados modelos de estudo, pois servirão para análise e comparação durante o tratamento.

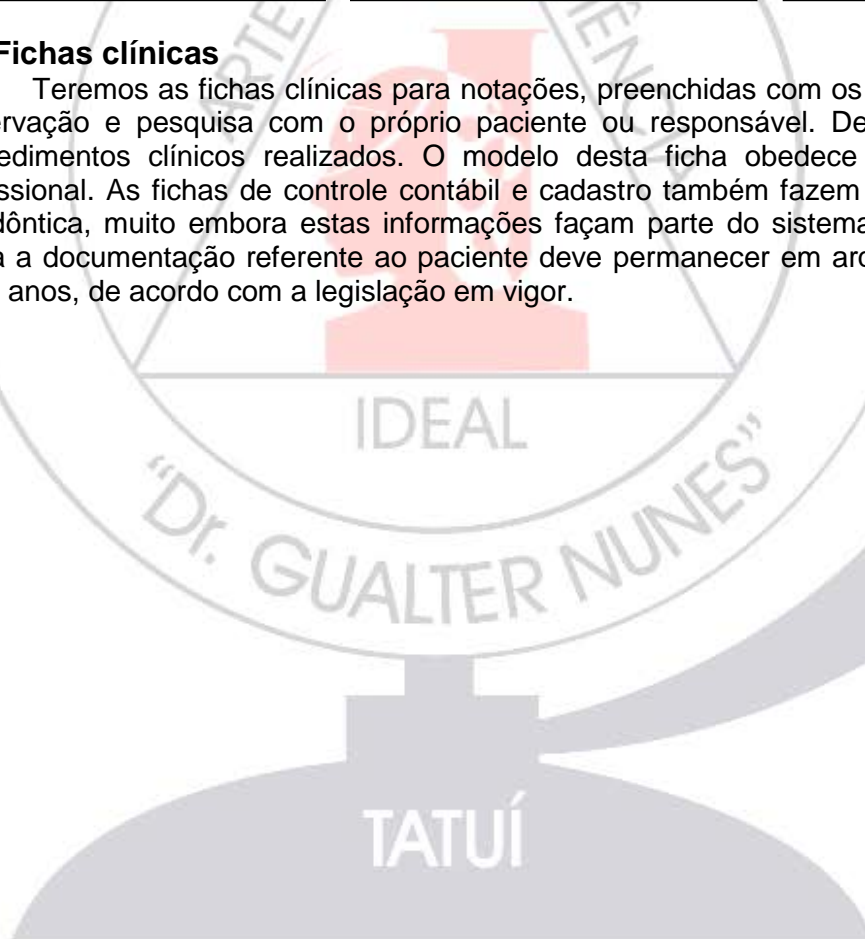
Eles são vazados dentro de bases de borracha e recortados com angulações predeterminadas, baseadas no registro da mordida em cera, para que reproduzam a relação maxilomandibular. Recebem um tratamento de embebição em água com sabão de coco e polimento com tecidos sintéticos como o nylon.

Os modelos ortodônticos devem ser acondicionados muito bem protegidos, pois caso ocorra qualquer quebra seria impossível refazê-los, uma vez que a posição original dos dentes será alterada com o tratamento.



9.6 Fichas clínicas

Teremos as fichas clínicas para notações, preenchidas com os dados obtidos mediante observação e pesquisa com o próprio paciente ou responsável. Devemos anotar todos os procedimentos clínicos realizados. O modelo desta ficha obedece a preferência de cada profissional. As fichas de controle contábil e cadastro também fazem parte da documentação ortodôntica, muito embora estas informações façam parte do sistema operacional da clínica. Toda a documentação referente ao paciente deve permanecer em arquivo por um período de vinte anos, de acordo com a legislação em vigor.



REFERÊNCIAS BIBLIOGRÁFICAS:

1. BJÖRN, U. Z.; NANDA, R.; VIACHOS, C. C.; VADEN, J. L.. *Atualidades em Ortodontia*. São Paulo: Editorial Premier, 1999.
2. CLÉBER, B. P.; MUNDSTOCK, C. A.; BERTHOLD, T.B. *Introdução à Cefalometria Radiográfica*, 2ª ed. São Paulo: Pancast, 1989.
3. FERREIRA, F. V.; *Ortodontia – Diagnóstico e Planejamento Clínico*. 2º edição. Artes Médicas, 1998.
4. NTERLANDI, S. *Ortodontia – Bases para a iniciação*. 3 edição. Artes Médicas, 1994.
5. *Ortodontia – Mecânica do Arco de Canto – Introdução à técnica*. Reimpressão. São Paulo: Savier, 1996.
6. ISAACSON, R. J.; PECK, S.; KING, G.; LASKIN, D. M. *Atualidades em Ortodontia*. São Paulo: Editora Premier, 1997.
7. MARCOTTE, M. R. *Biomecânica em Ortodontia*. São Paulo: Ed. Santos, 1993.
8. MOYERS, R. E. *Ortodontia*, 4ª ed. Rio de Janeiro: Guanabara – Koogan, 1991.
9. *Revista da Sociedade Paulista de Ortodontia – Ortodontia*. SPO, v. 29, n.1 – Jan./Fev./Mar./Abril, 1996.
10. *Revista da sociedade Paulista de Ortodontia – SPO – Ortodontia*, v. 28 – n.2 – Maio/Jun./Jul./Ago., 1995.
11. *Revista da Sociedade Paulista de Ortodontia – SPO – Ortodontia.*, v.28, n.3 – Set./Out./Nov./Dez., 1995.
12. *Revista Dental Press*. V.1, n.1, Setembro/Outubro, 1996.

